



Prof. Dr. Juan R. Sampaolesi

• Director del Curso de Postgrado: Diplomatura en Glaucoma, de la Facultad de Ciencias de la Salud, Universidad de Ciencias Empresariales y Sociales (U.C.E.S.).

• Director de la Comisión de Investigación y Miembro Fundador de la Sociedad Iberoamericana de Glaucoma, Co-Director del Centro Oftalmológico Sampaolesi, Ciudad Autónoma de Buenos Aires, República Argentina.

Introducción a Tomografía de Coherencia Óptica del Segmento Anterior: Slit Lamp-OCT (SL-OCT)

En la actualidad un tomógrafo de segmento anterior basado en el principio de tomografía de luz coherente mide objetivamente y muestra por primera vez estas estructuras a los oftalmólogos. El SL-OCT es el primer tomógrafo adaptado a una lámpara de hendidura, que nos muestra en tiempo real un corte transversal de la parte anterior del ojo, que coincide con la hendidura que el oftalmólogo observa en la biomicroscopia en tiempos simultáneos, en un examen de no contacto.

Para el subespecialista en glaucoma y el oftalmólogo en general siempre ha sido muy importante el estudio del segmento anterior. Es justamente en el seno cameral donde se unen la cornea, la esclera, el iris, el cuerpo ciliar, la zonula ciliar y el cristalino. Compuesto por varios tejidos con distintas funciones se convierte en un punto esencial que incluye además el sistema de filtración para la salida del humor acuoso desde el globo ocular (vía trabecular) y un segundo sistema denominado vía uveoescleral o alternativa.

El principio de acción del SL OCT es la tomografía óptica de luz coherente aplicada a la visualización de la cámara anterior. Al igual que una ecografía, reconstruye las estructuras, pero lo hace a través de múltiples scans paralelos que deben confrontar las superficies en forma perpendicular, como se observa en la figura 1. En la figura 2 se observa la unidad SL-OCT de Heidelberg Engineering, He, Alemania. En la figura 3 se observa el corte obtenido del segmento anterior, donde se ven claramente la cornea, la esclera, la raíz del iris, el corte transversal del mismo, la cámara anterior (profunda) y la cara anterior y parte anterior del cristalino. Como el scan tiene gran profundidad, desplazando el foco en sentido posterior, se logra ver hasta la pars plana, la zonula ciliar y la cara posterior del cristalino.




Figura 1

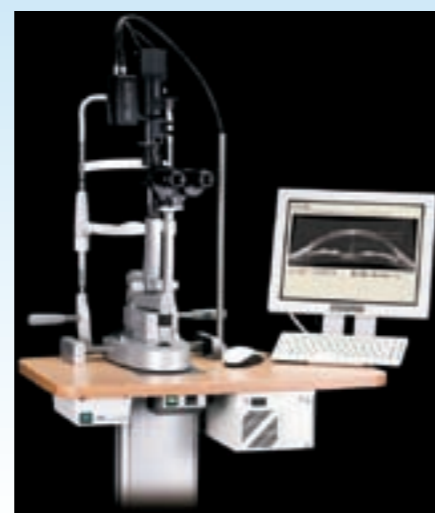

Figura 2



Figura 3

El SL-OCT es capaz de distinguir entre un ángulo abierto (figura 4) y uno estrecho (figura 5). Pero también puede distinguir lo que es difícil para los oftalmólogos, observar si el Ángulo es ocluíble ante la midriasis fisiológica. En la figura 6 se observa un ángulo abierto Shaeffer 3, en la figura 7 el mismo ángulo mostrado en la oscuridad, que se cierra, convirtiéndose en ocluíble, con un grado Shaeffer 1. El cambio es de una amplitud de 30 grados a una de 9 grados.

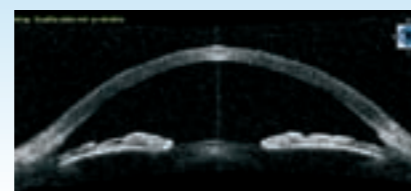

Figura 4

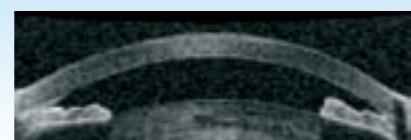


Figura 5

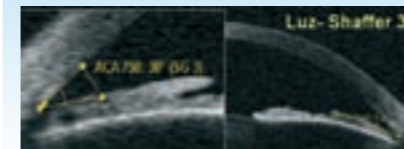


Figura 6




Figura 7

Uno de los aspectos más interesantes del SL-OCT es la posibilidad de estudiar los cierres angulares, pero más aun el mecanismo fisiopatológico por el cual se producen. En este marco, un cuadro muy interesante es el del Iris Plateau. El mismo puede ser difícil de diagnosticar a través de la gonioscopia convencional. En las figuras 8, 9, 10 se observa un Iris Plateau con gonioscopia convencional, y luego con el SL-OCT antes del tratamiento de gonioplastia con Laser Argon y luego del mismo.



Figura 8

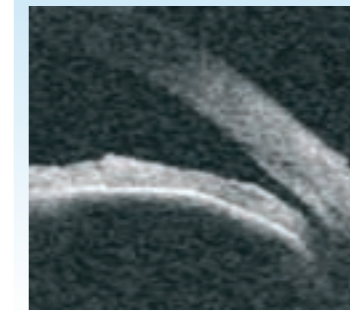


Figura 9

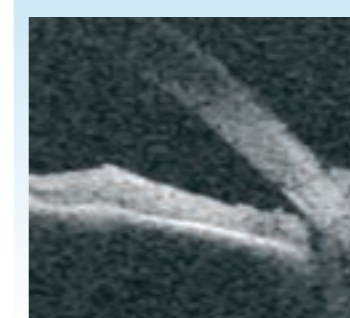


Figura 10

En próximas comunicaciones mostraremos las imágenes obtenidas con el SL-OCT en los posquirúrgicos mediatos en inmediatos en la cirugía perforante, en la cirugía no penetrante para glaucoma y en la cirugía de implante de dispositivos de drenaje convencionales y no convencionales. El Centro Oftalmológico Sampaolesi se complace en anunciar la introducción de la primera unidad del SL-OCT de Heidelberg Engineering en la República Argentina. ◀

Eventos de Glaucoma

SEGUNDO CURSO BASICO INTEGRAL DE GLAUCOMA

HOSPITAL SANTA LUCIA
Directores
Dr. Juan Moldes, Dr. Héctor Fontana
Lunes 6, 13, 27 de Agosto y 3 de Septiembre; Martes 21 de Agosto
Informes e inscripción: (011) 4248-8563
Curso válido para horas de capacitación docente con examen final

VI Simposium Internacional Avances en Glaucoma

Fecha: Viernes 7 de Septiembre de 2007
Lugar: Hotel Hilton Buenos Aires
Invitados de Honor:
• Robert N Weinreb, MD University of California, San Diego
• George Cioffi, MD Portland, Oregon, USA.
• Ivan Goldberg, MD Sidney University, Australia
• Anton Hommer, MD Viena, Austria
• Patricio Schlottmann, MD London, UK
• Tomás Grippo, MD New York, USA
Director: Dr. S. Fabián Lerner
Contacto: fabianlerner@fibertel.com.ar | Tel. 4961-9258

CURSO : Rosario Glaucoma 2007

Fecha: Octubre 19, 2007
Ross Tower Hotel
15 Invitados Nacionales
Organiza:
Departamento Glaucoma
Cátedra Oftalmología UNR
Informes:
Dra. Graciela Filosa
Correo electrónico: gfilosa@ciudad.com.ar
Dr. Gabriel Bercovich
Correo electrónico: marcber@citynet.net.ar

Curso de Actualización en oftalmología - GLAUCOMA -

Colegio Médico de Morón Distrito III
Directores: Dres. J. Pasquinelli R. Mutilva
Disertantes: Prof. Dr. Roberto Sampaolesi Dr. Juan Sampaolesi
Lunes: 2/7 16/7 23/7 30/7 6/8 13/8 27/8
Informes: Sra Roxana 4623-9222/9212/9225 centrojosit@inea.net.ar

GLAUCOMA TOP TEN

Second Edition
1 al 3 de noviembre 2007
Hotel Ceasar Park
Buenos Aires, Argentina
Organiza
Centro Oftalmológico Sampaolesi
Informes e inscripción
www.glaucomasampaolesi.com